

Herpes genitalis under graviditet og fødsel

Forfattere

Arbejdsgruppens medlemmer alfabetisk efter efternavn.

<u>Navn:</u>	<u>Stilling:</u>	<u>Arbejdssted:</u>
Lærke H.J. Andersen	Res.læge, Ph.d stud	Biokemisk afd, ZU,. Roskilde
Linn Håkonsen Arendt	Res.læge	Kvindesygdomme og Fødsler, Horsens
Janne Foss Berlac	Overlæge	Gynækologisk- Obstetrisk afd, Hillerød
Merete Hein	Overlæge	Kvindesygdomme og Fødsler, AUH
Rubab Hassan Agha Krogh	Overlæge	Gynækologisk-Obstetrisk afd, HEV
Eva Bjerre Ostenfeld	Afd læge	Kvindesygdomme og Fødsler, AUH
Puk Sandager (tovholder)	Overlæge	Kvindesygdomme og Fødsler, AUH

Ingen af gruppens medlemmer har angivet interessekonflikter

Korrespondance

Puk Sandager: kirssand@rm.dk

Status

Revidering af guideline fra 2001 af Tom Weber, Morten Lebech, Margrethe Møller, Birgitte Bruun Nielsen, Bent Faber Vestergaard

Første udkast: januar 2018

Diskuteret af DSOG Sandbjerg dato:19.01 2018

Endelig guideline dato: februar 2019

Eksternt review

Der har ikke været eksternt review, da det er revidering af ældre guideline.

Diagnosekoder

A60 Herpes simplex-infektion i anogenitalregionen

A600 Herpes simplex-infektion i urin -og kønsorganer

A601 Herpes simplex-infektion i analregion og endetarm

A609 Herpes simplex-infektion i anogenitalregionen UNS

Forkortelser

HSV: herpes simplex virus

HSV-1: herpes simplex virus type 1

HSV-2: herpes simplex virus type 2

PCR: polymerase chain reaction

PPROM: preterm prelabour rupture of membranes

Indholdsfortegnelse

Indledning	side 3
Litteratursøgningsmetode	side 3
Resumé af evidens	side 4
Kliniske rekommandationer	side 5
Baggrund	side 7
Diagnostik	side 8
Antiviral behandling og graviditet	side 9
PICO 1 Behandling af gravide med aktuel herpes genitalis	side 9
PICO 2 Profylaktisk behandling antepartum	side 10
PICO 3 Forløsningsmåde	side 11
PICO 4 Invasive procedurer under fødsel	side 14
PICO 5 Præterm primær vandafgang	side 15
Forebyggelse af smitte under graviditet	side 18
Informationsmateriale	side 19
Appendiks 1	side 20
Referenceliste	side 22

Indledning

Infektion med herpes simplex virus (HSV) er hyppigt forekommende. Herpes smitter typisk ved direkte hud eller slimhinde kontakt. I sjældne tilfælde kan smitte ske fra mor til barn under fødslen. Neonatal herpes infektion er en sjælden, men meget alvorlig tilstand med høj morbiditet og mortalitet. Herpes simplex type 1 (HSV-1) er den hyppigste årsag til forkølelsessår (herpes labialis), og erhverves ofte i barndommen. Herpes simplex type 2 (HSV-2) er typisk seksuelt overført og årsag til herpes på kønsdelene (herpes genitalis). De senere år er genital herpes dog tiltagende hyppigt forårsaget af type 1.

Definitioner:

Primær herpes: første udbrud af herpes type 1 eller 2.

Non-primær herpes: førstegangsudbrud af herpes type 1 eller 2, når der foreligger antistoffer mod den anden herpestype.

Recidiverende herpes: udbrud af herpes type 1 eller 2, med antistoffer mod den aktuelle herpestype.

Første-gangs herpesudbrud: første klinisk erkendte herpesudbrud - kan være primært, non-primært

Præcis klassifikation er vigtigt ved herpes udbrud, især sidst i graviditeten da risikoen for transmission til den nyfødte er særlig høj ved primær/non-primær infektion.

Afgrænsning af emnet

Denne guideline omhandler behandling ved herpes infektion under graviditet og fødsel samt forebyggelse af neonatal herpes.

Guideline omfatter ikke HIV positive gravide med herpes infektion.

Guideline omfatter ikke undersøgelse eller behandling af det nyfødte barn.

Litteratursøgningsmetode

Litteratursøgning afsluttet dato: november 2018

Databaser der er søgt i: Pubmed, Cochrane, Embase, Up to Date

Tidsperiode: 1980/01/01 – 2017/12/31

Sprogområde: dansk, engelsk

Endvidere er følgende guidelines gennemgået:

- RCOG 2014: Management of Genital Herpes in Pregnancy
- SOGC: Guideline of the management of herpes simplex virus in pregnancy (2008, reaffirmed 2015)
- ACOG: Management of herpes in pregnancy (2007, reaffirmed 2016)
- European guideline for the management of genital herpes, 2010.
- Centers for Disease Control and Prevention. 2015 STD Treatment Guidelines: Genital HSV Infections.
- UpToDate: Genital herpes simplex virus infection and pregnancy

Evidensgradering

Oxford Centre for Evidence-based Medicine Levels of Evidence: <http://www.cebm.net> (dansk oversættelse ved Sundhedsstyrelsen) samt anvendelse af ”best practice” (√).

Resume af evidens	Evidensgrad
Ved primær herpes genitalis infektion er antiviral behandling associeret med reduceret varighed og alvorlighed af symptomer og nedsat risiko for dissemineret sygdom	1a
Ved primær herpes genitalis i 3.trimester er risikoen for smitte af barnet ved vaginal fødsel stor (30-40 %)	1a
Forløsning ved sectio hos gravide med primær herpes genitalis infektion reducerer risikoen for neonatal smitte signifikant	2b
Ved recidiverende herpes genitalis er risikoen for smitte af barnet ved vaginal fødsel lille	2b
Profylaktisk behandling med aciclovir fra graviditetsuge 36 til fødslen hos gravide med symptomatisk herpes genitalis under graviditet reducerer risiko for <ul style="list-style-type: none">• Asymptomatisk virus udskillelse ved fødslen• Forekomst af kliniske HSV symptomer ved fødslen	2a

Kliniske rekommandationer

- der henvises endvidere til flowchart, Appendix 1

Diagnostik Ved 1.svangreundersøgelse bør det afklares om den gravide eller hendes partner tidligere har haft herpes genitalis.	√
Diagnostik af herpes hos gravide bør stilles ved podning af læsioner til identifikation af HSV og serologisk undersøgelse for typespecifik antistoffer status.	√
Primær herpes genitalis Ved primær herpes simplex infektion under graviditet anbefales antiviral behandling.	A
Ved primær herpes genitalis i 3. trimester anbefales forløsning ved sectio, specielt ved debut af infektionen indenfor 6 uger før fødsel.	B
Invasive procedurer (skalp-pH, caput-elektrode, cup, HSP) i tilfælde af vaginal fødsel ved primær herpes genitalis infektion bør undgås.	C
Recidiverende herpes genitalis Ved udbrud af recidiverende herpes genitalis hos gravide anbefales som udgangspunkt ikke antiviral behandling, men ved hyppige og/eller alvorlige udbrud kan der behandles.	B
Gravide med recidiverende herpes genitalis kan som udgangspunkt anbefales vaginal fødsel. Der bør informeres om en lille risiko for smitte af barnet i forbindelse med fødslen samt at sectio ikke eliminerer denne risiko. Risikoen for HSV transmission ved vaginal fødsel må vejes op mod risikoen ved at foretage sectio.	C
Invasive procedurer intrapartum (hindesprængning, skalp-pH, caput-elektrode, cup) er relativt kontraindicerede.	C
Profylakse: Gravide som har symptomatisk herpes genitalis i graviditeten, uanset om det er primær, eller recidiverende infektion, anbefales profylaktisk antiviral behandling fra graviditetsuge 36+0 indtil fødslen.	B
PPROM Ved meget tidlig PPRM og primær herpes genitalis må risikoen for præmaturitet ved meget tidlig forløsning afvejes mod risikoen for neonatal herpes ved ekspekterende tilgang. Der er ikke defineret en vejledende grænse for gestationsalder i forhold til denne risikovurdering. Ved ekspekterende behandling anbefales supprimerende antiviral behandling. Ved fødsel inden 6 uger efter debut anbefales sectio, derefter kan vaginal fødsel anbefales.	√
Ved PPRM og recidiverende er risikoen for smitte til barnet lav. Ved PPRM før GA 34 uger anbefales ekspekterende behandling og antiviral behandling.	√

Clinical Recommendations

- with reference to the flowchart, Appendix 1

At the first prenatal visit in pregnancy the general practitioner must take a history concerning genital herpes.	√
Genital herpes should be confirmed by viral polymerase chain reaction (PCR) followed by type-specific HSV antibody testing.	√
Primary genital herpes during pregnancy: Antiviral therapy is recommended in case of a primary episode of herpes at any time during pregnancy	A
Caesarean section is recommended in case of a primary episode of genital herpes within six weeks of delivery.	B
In women with a primary episode of genital herpes, who deliver vaginally, invasive procedures should be avoided.	C
Recurrent genital herpes: Episodes of recurrent genital herpes are most often mild and short lasting, and medical treatment is often not needed. Anti-viral treatment can be considered in case of frequent and severe episodes.	B
Women with recurrent genital herpes can be offered vaginal delivery and should be informed that the risk of transmission to the neonate is low, and further that delivery by caesarean section does not eliminate the risk of neonatal herpes. The risk of a caesarean section to the mother and to future pregnancies should be weighed against the risk of neonatal herpes.	C
In women with recurrent genital herpes invasive procedures during delivery should be avoided if possible.	C
Prophylaxis: Pregnant women with genital herpes during pregnancy (both primary and recurrent herpes genitalis) is recommended daily suppressive anti-viral medication from 36 weeks of gestation.	B
PPROM: In case of early PPRM and primary genital herpes the consequences of prematurity must be balanced against the risk of neonatal herpes infection by expectant management If expectant management is decided, suppressive anti-viral treatment to the mother is recommended. If the delivery is within 6 weeks of the primary infection, delivery by caesarean section is recommended.	√
In case of PPRM and recurrent genital herpes, the risk of transmission to the baby is low. In case of PPRM before 34 gestational weeks, expectant management and suppressive anti-viral therapy is recommended.	√

Baggrund

Herpes simplex virus typer og forekomst

Infektion med herpes simplex virus (HSV) er hyppig, og ca. 70-80 % af den voksne danske befolkning har HSV antistoffer. Sygdommen er ikke anmeldelsespligtig, men incidensen synes tiltagende.

Der findes to typer herpes virus. Type 1 er den hyppigste årsag til forkølelsessår (herpes labialis), og 50-80 % af befolkningen erhverver primærinfektion med HSV-1 i barndommen.

Type 2 er typisk seksuelt overført og årsag til herpes på kønsdelene (herpes genitalis). De senere år er genital herpes dog tiltagende hyppigt forårsaget af type 1. HSV-1 udgør således nu op til 30-40 % af genitale herpes infektioner blandt yngre voksne.

Prævalensen af HSV-2 infektion på verdensplan er i 2012 estimeret til 11.3 % (417 mio.) af 15-49-årige¹. Forekomsten i Danmark har indtil videre været lavere end i en række andre lande.

Primær herpes infektion

Den første infektion med enten HSV type 1 eller type 2 kan have meget varierende symptombillede. Karakteristisk er et smertefuldt udbrud af papulovesikulært udslæt med efterfølgende sår dannelse i et afgrænset hudområde. Ved primæruddbruddet kan der desuden være almensymptomer som feber, hovedpine og hævede lymfeknuder. Ved primær genital herpes kan der være svær dysuri.

Størstedelen af primærinfektionerne er dog asymptomatiske eller med meget milde symptomer.

Efter primærinfektionen søger virus via nervebanerne hen til nervecellen og ligger her i latent stadie. Risikoen for recidiv er ca. 25-50 % efter HSV-1 infektion, og 80-90% efter HSV-2 infektion. For HSV-2 infektion gælder at kun ca. 10-20 % af patienterne erkender, at de har haft genital herpes. Ca. 20 % har haft genitale symptomer, men har ikke fået nogen specifik diagnose. Ca. 60 % kan ikke rapportere subjektive symptomer på tidligere herpes genitalis².

Recidiverende herpes infektion

Reaktivering af latent herpes infektion kan forudgås af prodromale symptomer med kløe og brænden i det afficerede hudområde før evt. udbrud af vesikler. Der er oftest milde eller ingen symptomer. HSV udskilles både ved synlige vesikler og ved asymptomatiske udbrud, fra f.eks. spyt eller sekreter fra kønsorganer. Subklinisk virusudskillelse er dokumenteret hos mere end 80 % af HSV-2 seropositive personer uden læsioner.

Neonatal herpes

Herpes infektion hos nyfødte er en livstruende sygdom med risiko for permanente handicap ved overlevelse. Infektionen kan være lokaliseret (hud, mund, øjne, CNS) eller dissemineret. Ved dissemineret sygdom er der trods behandling en mortalitet på op til 30 % og hos overlevende en betydelig risiko for neurologisk morbiditet. Ved sygdom lokaliseret i centralnervesystemet er der ca. 6% mortalitet og 70 % neurologisk morbiditet. I 2/3 af tilfælde med neonatal herpes afficerer infektionen CNS eller er dissemineret³.

Incidensen af neonatal herpes er generelt meget lav, ca. 5 pr. 100.000 nyfødte i Danmark, i perioden 1984–1991⁴. De fleste tilfælde af neonatal herpes menes at være forårsaget af direkte kontakt til inficerede maternelle slimhinder/sekreter, men i 25% af tilfældene er tæt kontakt mellem den nyfødte og en person med herpes, f.eks. herpes labialis en anden mulig kilde til neonatal

infektion^{3,5-8}. Intrauterin transplacentær smitte betragtes som ekstremt sjældent og er kun kasuistisk beskrevet⁹.

Ved primær genital herpesinfektion hos gravide tæt på fødselstidspunktet er risikoen for transmission af HSV til den nyfødte stor, ca. 30-40 % ved vaginal fødsel. Den højere risiko skyldes formentlig en højere og længerevarende virusudskillelse ved en primærinfektion, hvor der endnu ikke er dannet antistoffer hos mor, og ej heller overført antistoffer til barnet. Studier af neonatal herpes har dog vist at de fleste inficerede børn er født af kvinder som ikke har en anamnese med recidiverende herpes, men som er HSV-2 positive ved terminen¹⁰.

Fra graviditetsuge ca. 28-32 transporteres IgG aktivt fra mor til barnet via placenta. IgM antistoffer passerer ikke placenta. Nyfødte med høj HSV antistoftiter erhvervet transplacentært, bliver ikke ligeså hyppigt inficerede efter perinatal eksposition¹¹. Trods antistoffer overført til barnet kan der opstå lokaliseret infektion hos barnet og antistofferne forhindrer ikke spredning til CNS.

Diagnostik

Diagnostik af herpes genitalis kan i klassiske tilfælde stilles på baggrund af typisk anamnese og karakteristiske kliniske fund. Diagnosen bør hos gravide, både ved mistanke om primær og ved mistanke om recidiverende herpes, dog altid sikres ved at identificere HSV ved podning og undersøgelse for typespecifik antistof status i forbindelse med udbrud af sygdommen, da det vil have indflydelse på både behandling og anbefaling om fødselsmåde. Antistoffer vil være til stede ca. 2-3 uger efter primærinfektionen. Antistofresponset på HSV er meget specifikt, og personer med tidligere smitte bærer typespecifikke antistoffer for hhv. HSV-1 og HSV-2.

Påvisning af virus

Podning/skrab fra bunden af vesikel/sår som undersøges med PCR.

Serologisk antistofbestemmelse

Blodprøve mhp. undersøgelse for typespecifikke antistoffer sendes til Statens Serum Institut.

Testen for typespecifikke antistoffer har sensitivitet og specificitet på hhv. 97% og 98%.

Serologisk antistofundersøgelse af den gravides partner og den gravide kan også være relevant, hvis den gravides partner har herpes genitalis, og den gravide ikke er kendt med herpes genitalis. Der kan, hvis den gravide er seronegativ, være behov for rådgivning om forebyggelse af smitte under graviditet.

Antiviral behandling og graviditet

Aciclovir

Erfaringer med anvendelse af antiviral behandling af herpes genitalis i graviditeten er størst for aciclovir, som er førstevalgspræparat. I humane observationelle studier samt dyrestudier har man ikke kunne påvise teratogene effekter ved anvendelse af aciclovir.

Der er rapporteret forbigående neonatal neutropeni, men ingen øvrige kliniske bivirkninger neonatalt. Aciclovir er ikke i licens for brug i graviditeten, men præparatet betragtes som sikkert at anvende i alle stadier af graviditeten¹²⁻¹⁶. Aciclovir tolereres godt i graviditeten, og der er ikke behov for dosisjustering i forhold til ikke-gravide. Præparatet administreres 3-5 gange dagligt.

Valaciclovir

Data er mere begrænsede for anvendelse af valaciclovir i graviditeten og præparatet er derfor 2.valgs præparat. Valaciclovir er et prodrug til aciclovir, dvs. bliver omdannet til aciclovir, hvorfor man kan overføre sikkerhedsdata fra aciclovir til valaciclovir. Endvidere er præparatet dyrere. Mindre humane studier og dyrestudier har ikke kunne påvise teratogene effekter¹². Valaciclovir administreres 2 gange dagligt, hvilket kan være en fordel ved problemer med compliance.

Famciclovir

Data er meget begrænsede for anvendelse af famciclovir i graviditeten og præparatet er derfor tredjevalg. Famciclovir er et prodrug til peniciclovir. Der foreligger sparsomme humane studier vedrørende brug af famciclovir i graviditeten. Der er ikke vist teratogen effekt i dyrestudier¹².

PICO 1: Bør gravide med aktuelt herpes genitalis udbrud behandles med antiviral medicin?

a. Ved primær herpes genitalis

b. Ved recidiverende herpes genitalis

Behandlingsstrategien for gravide kvinder med herpes simplex virus infektion afgøres af klassifikation af infektionen (primær eller recidiverende), sværhedsgraden af symptomer og det relative tidsinterval til fødsel.

a. Bør gravide med primær herpes genitalis behandles med antiviral medicin?

Kvinder med primær eller non-primær første episode med genitale sår under graviditet anbefales medicinsk behandling. Selvom infektionen er selvlimiterende reducerer behandling varighed og sværhedsgrad af symptomer. Endvidere reduceres virus udskillelse og risikoen for dissemineret kompliceret sygdom reduceres¹⁷⁻¹⁹.

Diagnosen bør sikres ved påvisning af virus (podning/skrab fra vesikel/sår til PCR undersøgelse) og typespecifik antistof status. Behandlingen bør påbegyndes ved klinisk mistanke og ikke afvente den endelige diagnose.

Standardbehandling, se Tabel 1 herunder. Ved alvorlig systemisk infektion behandles med intravenøs medicin iht. retningslinjer for ikke-gravide.

b. Bør gravide med recidiverende herpes genitalis behandles med antiviral medicin?

Recidiv af herpes genitalis vil ofte indebære mildere symptomer undertiden slet ingen. Antiviral behandling er i disse tilfælde ikke nødvendig. Såfremt symptomerne er svære kan behandling afkorte symptomvarigheden. Kontinuerlig behandling kan være aktuelt ved hyppige og smertefulde recidiver og kan reducere udbruddene med 70-80%²⁰. Antiviral behandling kan suppleres med lokal analgetika specielt ved gener i forbindelse med vandladning eller afføring.

Konklusion og rekommendation

Brug af aciclovir i graviditeten forekommer at være sikkert for fostret i alle trimestre. Data er mere begrænsede på anvendelsen af valaciclovir og famciclovir, men det er vurderet anvendeligt.

a. Gravide med herpes genitalis bør behandles med antiviral medicin. (**Rekommendationsgrad A**)

b. Gravide med sværere udbrud af recidiverende herpes genitalis i graviditeten bør behandles med antiviral medicin. (**Rekommendationsgrad B**).

Se behandlingsvejledning i tabel 1. Behandlingen skal påbegyndes snarest muligt efter udbrud er verificeret, helst i løbet af de første 5 dage efter udbruddet for at have effekt, eller så længe nye læsioner fremkommer.

Tabel 1. Antiviral behandling af herpes genitalis i graviditeten.

Primær herpes genitalis	<p>1. valg: Aciclovir 200 mg x 5 dgl i 7- 10 dage 2. valg: Valaciclovir 500 mg x 2 dgl i 7- 10 dage 3. valg: Famciclovir 250 mg x 3 dgl i 7- 10 dage</p> <p>Behandlingen kan forlænges såfremt der er vedvarende symptomer Ved udbrud i 3. trimester fortsættes behandlingen frem til fødslen.</p> <p>Der anbefales <u>desuden</u> profylaktisk behandling fra GA 36.</p>
Recidiverende herpes genitalis	<p>1. valg: Aciclovir 200 mg x 5 dgl i 5 dage / Aciclovir 400 mg x 3 dgl i 5 dage 2. valg: Valaciclovir 500 mg x 2 dgl i 3 dage 3. valg: Famciclovir 250 mg x 2 dgl i 5 dage</p> <p>Før GA 36 behandles kun ved svære symptomer eller hyppige udbrud</p> <p>Der anbefales <u>desuden</u> profylaktisk behandling fra GA 36.</p>

PICO 2: Bør gravide med herpes genitalis anbefales antepartum antiviral profylakse?

Resume af litteratur

I et cochrane review fra 2008 (7 RCT; N=1249) undersøges effekten af antepartum antiviral profylakse med aciclovir vs placebo/ingen behandling (5 RCT)²¹⁻²⁵ eller valaciclovir vs placebo (2 RCT)^{26,27} blandt gravide med tidligere herpes genitalis²⁸. Behandlingen indledtes ved GA 36.

Primært outcome var forekomst af neonatal herpes hvilket Hollier *et al.* ikke kunne rapportere i hverken interventions- eller placebogruppen (0 cases). Hollier *et al.* demonstrerede imidlertid at antepartum antiviral profylakse reducerede risiko for

i) genital herpes ved fødslen: 25/651 (4%) vs 87/598 (15%) svt RR=0.28 (95% CI: 0.18-0.43).

- ii) virusudskillelse ved fødslen: 2/457 (0.43%) vs 27/430 (6%) svt RR=0.14 (95% CI: 0.05-0.39)
- iii) kejsersnit pga herpes genitalis 25/651 (4%) vs 83/598 (14%) svt RR=0.30 (95% CI: 0.20-0.45)

Sidstnævnte resultat er dog ikke applicerbart til danske forhold da indikationerne for sectio ved herpes genitalis adskiller sig fra de lande studiepopulationen repræsenterer. Hollier beregnede endvidere *numbers needed to treat*: 10 kvinder behandlet med antiviral medicin for forebyggelse af 1 herpes udbrud ved fødslen²⁸.

Idet forekomsten af neonatal herpes er yderst sjælden er påvisning af en reduceret risiko herfor ved antepartum antiviral profylakse vanskelig²⁶. Det er således en formodning at den signifikante reduktion i herpes recidiv og virusudskillelse omkring fødslen kunne medføre en reduceret risiko for overførsel af smitte til barnet. Kvinder med en eller flere symptomatiske genitale HSV infektion igennem graviditeten synes at have størst effekt af behandlingen, og der er ikke evidens for at kvinder kendt med HSV-1 eller HSV-2 uden kliniske symptomer har effekt af behandlingen²⁹.

Internationale guidelines

Der er i guidelines fra Amerika, Canada, Center for Disease Control and Prevention og UpToDate generel konsensus om anbefaling af antepartum profylakse med antiviral medicin efter primær hhv. recidiverende herpes genitalis i graviditeten. Den engelske guideline (RCOG) anbefaler profylakse efter primær herpes genitalis og overvejelse om profylakse efter recidiv af herpes genitalis i graviditeten.

Konklusion og rekommendation

På baggrund af foreliggende evidens anbefales gravide som har symptomatisk genital herpes i graviditeten, uanset om det er en primær eller recidiverende infektion, antepartum antiviral profylakse fra GA 36+0 indtil fødslen. Der bør dog også informeres om at risikoen for neonatal smitte er meget lav (**Rekommendationsgrad B**)

Profylaktisk behandling:

- Aciclovir 400 mg x 3 dgl eller
- Aciclovir 200 mg x 5 dgl eller
- Valaciclovir 500 mg x 2 dgl

PICO 3: Bør man anbefale forløsning ved sectio?

- a. Ved primær herpes genitalis?**
- b. Ved recidiverende herpes genitalis?**

Baggrund

Primær herpes genitalis omfatter første udbrud af enten HSV-1 eller HSV-2, hvor kvinden ikke har dannet antistoffer for den pågældende HSV type. Er det ikke muligt at afklare serologisk status, må man betragte udbruddet som primært.

Anbefalingerne vedrørende forløsningsmetode ved primær herpes genitalis under graviditet afhænger af tidspunktet for debut af infektionen. Serokonvertering efter en primær HSV infektion sker indenfor 12 uger (hos de fleste indenfor 6 uger)^{30,31}. Gravide med primær HSV udbrud i første og andet trimester vil således have dannet beskyttende HSV antistoffer inden

terminen som overføres til barnet, og risikoen for transmission af HSV ved fødslen vil svare til risikoen for gravide med recidiverende genital HSV, se afsnit om forløsningsmetode ved recidiverende herpes genitalis. I tilfælde af maternel primær genital HSV infektion og efterfølgende præterm fødsel må serologisk undersøgelse afgøre, hvorvidt kvinden har nået at serokonvertere, og forløsningsmetoden afstemmes herefter.

a. Forløsningsmåde ved primær herpes genitalis i graviditeten

Ved primær herpes genitalis i 3. trimester er vaginal fødsel forbundet med 30-50 % risiko for neonatal smitte³⁰⁻³⁵. Ved primær herpes genitalis infektion i 1. og 2. trimester følger kvinden anbefaling for forløsningsmetode ved recidiverende herpes medmindre hun føder præterm.

Resumé af litteratur:

I et prospektivt kohorte studie (N=58.362) fandt Brown *et al.* 202 kvinder med positiv genital HSV ved vaginal/cervikal podning omkring fødselstidspunktet. Forfatterne rapporterede neonatal herpes infektion hos 5% (10/202) født af HSV positive kvinder versus 0.02% (6/39.821) født af kvinder med negativ HSV podning og konkluderede at virusudskillelse ved fødselstidspunktet var en betydelig risikofaktor for neonatal HSV infektion: OR 346 (95% CI 125-956). Transmissionsraten for neonatal HSV infektion var størst blandt kvinder med primær genital HSV (seronegative): 54 (95% CI 19.8-118) pr. 100.000 levendefødte sammenlignet med kvinder seropositive for både HSV-1 og HSV-2: 12 (95% CI 0.3-70) pr 100.000 levendefødte. Forløsning ved sectio reducerede mor til barn HSV transmission sammenlignet med vaginal fødsel: OR 0.14 (95 % CI 0.02-1.26). Justeret for primær infektion versus recidiverende infektion var dette estimat dog ikke signifikant⁶. Dette understøttede forfatterens egen konklusion fra sine to tidligere studier fra 1991 og 1997, at kvinder med primært herpes havde en signifikant øget risiko for at smitte barn under vaginal fødsel sammenlignede med kvinder med recidiverende herpes^{5,32}.

Et review fra 2011 af Westhoff *et al.*³⁶ understøtter praksis omkring forløsning ved sectio hos gravide med primært udbrud som ikke er serokonverterede. Anbefalingen er baseret på den praksis ACOG hidtil har haft og det forholdsvis nyere studie af Brown *et al.* fra 2003⁶.

Internationale guidelines

Alle internationale guidelines anbefaler at gravide med primær herpes udbrud i 3. trimester, skal forløses ved sectio. Ved primært udbrud i 1. og 2. trimester er der ikke indikation for forløsning ved sectio når den gravide føder til termin. Dette er i konsensus med vores nuværende guidelines, og der findes ikke litteratur der foranlediger ændring af denne anbefaling.

Konklusion og rekommendation

Ved primær herpes genitalis i 3. trimester udgør risikoen for neonatal smitte ved vaginal fødsel 30-50%. Kvinder med primær udbrud af herpes genitalis i 3. trimester, særligt ved termin (fødsel) indenfor 6 uger efter primært udbrud anbefales forløsning ved sectio (**Rekommendationsgrad 2B**)

b. Forløsningsmåde ved recidiverende herpes genitalis i graviditeten

Recidiverende herpes genitalis infektion er karakteriseret ved tilstedeværelse af HSV-1 eller HSV-2 i genitalområdet, og samtidig antistoffer overfor den pågældende HSV type.

Resume af litteratur

Der findes meget sparsom litteratur vedrørende herpes genitalis og smitterisiko ved fødslen. Idet incidensen af neonatal herpes er meget lav er foreliggende data præget af usikre resultater. Der findes ingen randomiserede kliniske trials, og kun få populationsbaserede studier af varierende størrelse.

I det største af flere kohorte studier baseret på overlappende populationer af gravide amerikanske kvinder beskrev Brown et al i 2003 maternel herpes genitalis ved fødslen og risici for neonatal infektion⁶. Studiet inkluderede 40,023 kvinder, hvoraf 177 (0.4%) efter podning og serologisk test viste sig at have herpes genitalis i fødselskanalen. Kvinder med primær (n=9), non-primær (n=17) og recidiverende (n=151) infektion fødte hhv. 4, 4 og 2 børn der udviklede neonatal herpes svst til absolutte risici på 44% efter primær infektion, 24% efter non-primær infektion og 1.3% efter recidiv af tidligere infektion. Baseret på Browns data kan beregnes absolut risiko for neonatal smitte ved recidiverende genital herpes ved vaginal fødsel 2.2% (95% CI: 0.3%-7.6%) sammenlignet med 0% (95% CI: 0.0-6.0%) ved sectio. Brown estimerede for den samlede gruppe af HSV positive gravide kvinder den relative risiko for neonatal smitte ved forløsning vaginalt vs sectio: OR=0.14 (95% CI: 0.02-1.26). Risikoestimatet var justeret for serologisk HSV status (primær hhv. recidiverende infektion), men ikke sværhedsgraden af infektion (+/-synlige læsioner). Brown konkluderede at sectio reducerede risikoen for neonatal herpes smitte, om end resultaterne ikke var statistisk signifikante. Det bør fremhæves at Browns resultater i overensstemmelse med tidligere case serier antyder at sectio ikke yder fuld beskyttelse mod neonatal HSV.

Prober *et al.* rapporterede i et ældre mindre studie at ingen af 34 kvinder med recidiverende HSV-2 ved fødslen, transmitterede virus til den nyfødte ved vaginal fødsel. Blandt kvinderne havde 56 % synlige læsioner⁷.

Diskussion

Recidiverende herpes genitalis omkring fødselstidspunktet er relativt hyppigt forekommende og den foreliggende evidens bidrager desværre kun begrænset til spørgsmålet om fødselsmåde.

Browns studier fra 1991-2003^{5,6,32} er til dato de største studier der belyser risikoen for neonatal herpes ved maternel infektion og betydningen af forløsning ved sectio. Trods store studiepopulationer begrænses studierne af lavt antal cases, deraf usikre estimater og mangel på afdækkende multivariate analyser. Applicerbarheden af resultaterne til danske forhold er ligeledes vanskelig, idet kvinder med klinisk recidiv af herpes genitalis ved fødslen a priori blev tilbudt sectio, hvilket ikke er praksis i Danmark.

Randolph *et al.* anskueliggjorde i 1993 betydningen af sectio ved recidiverende genitale HSV læsioner ved fødslen og beregnede *number needed to treat*: 1,580 sectio'er for at undgå 1 tilfælde af alvorlig neonatal herpes infektion³⁷. Forfatterne konkluderede at maternelle risici og økonomiske udgifter forbundet med sectio oversteg neonatale gevinster. Man har ikke kendskab til lignende opgørelser af nyere dato.

Internationale Guidelines

Internationale guidelines baseres qua den begrænsede litteratur primært på Browns resultater og deraf "expert opinions", og der er ikke konsensus om strategien. Amerikanske og canadiske

guidelines, Center for Disease Control and Prevention og UpToDate anbefaler sectio ved aktiv genital HSV herunder synlige læsioner eller prodromalsymptomer, fx brænden eller svien i genitalområdet ved fødselstidspunktet. De Europæiske og engelske RCOG guidelines tilråder mere pragmatisk et informeret valg ved den gravide, baseret på information om lav risiko for HSV transmission opvejet imod risikoen for komplikationer ved sectio. Mest konservativ er den Hollandske guideline hvor anbefalingen er vaginal fødsel ved recidiv af genital HSV uanset evt. tilstedeværelse af synlige læsioner³⁸. Denne strategi blev indført i 1987 og incidensen af neonatal HSV har efterfølgende været konstant lav indtil 2005 (2-3 pr 100.000 fødsler), hvor man observerede en stigning (5 pr 100.000 fødsler). Årsagerne er uafklarede men kan tilskrives både mangelfuld efterlevelse af retningslinjerne, falsk positive herpes registreringer. Hvorvidt stigningen i andelen af genital HSV-1 kan påvirke incidensen er ligeledes uafklaret.

Konklusion og rekommendation

Gravide med prodromale symptomer eller klinisk udbrud af recidiverende herpes genitalis på fødselstidspunktet bør informeres om, at risikoen for neonatal smitte ved vaginal fødsel er lav. Risikoen for HSV transmission må vejes op mod risikoen ved at foretage sectio, og der bør informeres om at sectio ikke eliminerer risikoen for neonatal herpes infektion. Gravide med recidiverende herpes genitalis kan som udgangspunkt anbefales vaginal fødsel. (*Rekommendationsgrad C*)

PICO 4

Bør intrapartum invasive procedurer undgås ved aktuel herpes genitalis?

Resume af litteratur

Den foreliggende litteratur vedrørende intrapartum invasive procedurer herunder hindsprængning (HSP), caput elektrode, skalp pH og instrumental forløsning hos fødende med recidiverende herpes er begrænset. Kasuistisk er beskrevet tilfælde af neonatal herpes efter caput elektrode, skalp pH³⁹. I et kohortestudie fra 1997 fulgte Brown *et al.* gravide kvinder som ved første svangrekontrol var seronegative for enten HSV1, HSV2 eller begge (N=7,046)³². Af disse serokonverterede 94 kvinder under graviditeten. Der var ingen forskel i anvendelse af skalp-elektroder og intrauterine trykkatetre hos disse 94 kvinder (henholdsvis 56% og 52%) og 6009 kvinder som ikke serokonverterede under graviditeten (62% og 50%). Der var ingen tilfælde af neonatal HSV i grupperne. Forfatterne har dog ikke redegjort for de resterende 943 kvinder som var seronegative i starten af graviditet. I et nyere større kohortestudie fra 2003 har samme forfatter anført øget risiko for smitte af herpes til nyfødte ved invasive procedurer, hvis mødrene udskilte HSV i fødselskanalen omkring fødslen OR=6.8 (95 % CI: 1.4–32)⁶.

Internationale guidelines

Alle internationale guidelines tilråder forsigtighed ved invasive procedurer hos fødende og samtidig recidiverende herpes. Canadiske og amerikanske guidelines er mest tilbageholdende,

og baserer rekommandationerne på Browns studie fra 2003⁶. Ifølge den engelske RCOG guideline vurderes risikoen for neonatal smitte ved disse procedure næppe klinisk betydende.

Rekommendation

Invasive procedurer fx caput elektrode, skalp pH, HSP og vacuum forløsning er relativt kontraindicerede hos kvinder med recidiv af genital herpes, og bør om muligt undgås. Hos kvinder som føder vaginalt ved primær herpes udbrud i 3 trimester skal invasive procedurer undgås.

(Rekommendationssgrad C)

PICO 5: Bør man afvente forløsning ved præterm primær vandafgang og samtidig infektion?

a. med primær herpes genitalis
b. med recidiverende herpes genitalis

Baggrund

Håndtering af PPRM og samtidig aktiv herpes genitalis repræsenterer et vanskeligt obstetrisk dilemma, hvor risiko for præmaturitet nøje skal afvejes mod risiko for neonatal smitte.

Kompleksiteten understreges af at præmaturitet per se indebærer risiko for transmission af infektion og ved smitte udvikling af dissemineret sygdom⁴⁰⁻⁴².

Behandlingen indebærer enten umiddelbar forløsning eller ekspekterende tilgang mhp profylaktisk aciclovir, antibiotika og lungemodnende terapi. Generelt er litteraturen vedrørende PPRM og aktiv herpes genitalis yderst sparsom.

a. PPRM og primær herpes genitalis

Ved primær herpes genitalis er virus load højere og virusudskillelsen længerevarende end ved recidiverende herpes genitalis. Endvidere har den gravide kvinde med primær herpes genitalis ikke dannet IgG antistoffer, hvorfor barnet ikke er naturligt beskyttet mod infektion.

Resume af litteratur

Der foreligger i alt 3 case-reports vedrørende PPRM og primær genital herpes. Senest beskrev Dalton og Grivell en 2. gravida, GA 30+3 med PPRM og primær genital HSV med synlige elementer⁴³. Man indledte i.v. aciclovir, antibiotika samt lungemodnende steroid, og 5 dg senere fødte kvinden vaginalt et barn med dissemineret HSV. Dietrich *et al.* beskrev i 2002 et forløb med PPRM GA 24 og primær genital herpes⁴⁴. Efter 10 dages aciclovir behandling afventedes spontant forløb og kvinden fødte vaginalt GA 37 et barn uden neonatal HSV infektion men serologisk positiv for HSV-2 IgG antistoffer. En ældre case report fra 1985 af Utley *et al.* omhandlede PPRM ved GA 25 og primær genital herpes behandlet med i.v. aciclovir 1 uge og efterfølgende sectio⁴⁵. Barnet modtog efter fødslen 10 dages i.v. aciclovir profylakse og udviklede ikke neonatal HSV infektion. Ehsanipoor *et al.* vurderede i et review fra 2011⁴⁶ at gestationsalderen, ved hvilken risiko ved præmaturitet opvejer risiko ved neonatal infektion, er 28-32 uger. Ved ekspekterende strategi skal aciclovir behandling indledes, omend effekten på risiko for vertikal smitte er uklar.

Internationale guidelines: PPROM og primær hhv. recidiverende herpes genitalis

Internationale guidelines er med udgangspunkt i gennemgåede sparsomme litteratur primært baseret på konsensus og ekspert-vurderinger. Ved PPROM og primær herpes genitalis tilråder Royal College of Obstetricians and Gynaecologists (RCOG) en multidisciplinær afvejning af risiko for præmaturitet ved umiddelbar forløsning versus risiko for smitte til barnet ved fortsættelse af graviditeten. Vælges ekspekterende strategi indledes iv aciclovir 5 mg/kg hver 8.time indtil fødsel. American College of Obstetricians and Gynecologists (ACOG) og Society of Obstetricians and Gynaecologists of Canada (SOGC), European Guidelines for the management of genital herpes og Center for Disease Control and Prevention (CDC Prevention) forholder sig ikke specifikt til håndtering af PPROM og primær herpes genitalis.

Rekommendation

Ved meget tidlig PPROM og primær herpes genitalis må obstetriker i samråd neonatolog og evt infektionsmediciner afveje risiko for præmaturitet ved meget tidlig forløsning med risiko for neonatal herpes ved ekspekterende tilgang. Der er ikke defineret en vejledende grænse for gestationsalder i forhold til denne risikovurdering. Ved ekspekterende behandling anbefales supprimerende antiviral behandling (*Rekommendationsgrad* √)

b. PPROM og recidiverende herpes genitalis

Resume af litteratur

I et mindre kohortestudie sammenligner Major *et al.* 29 kvinder med PPROM før GA 31 uger og recidiverende genitale herpes læsioner med en tilsvarende gruppe gravide kvinder uden genital herpes⁴⁷. Blot 8 af 29 kvinder med HSV blev behandlet med aciclovir pga symptomer, heraf 6 med topikale midler. Ingen af 29 nyfødte udviklede neonatal herpes: 0/29 (95% CI: 0%-10.4%) og der var ikke forskel i neonatal morbiditet relateret til præmaturitet mellem grupperne. Gennemsnitlig varighed fra herpesudbrud til fødsel var 13 dage. Forfatterne foreslår, med vægtning af forlængelse af graviditeten, en ekspekterende strategi ved PPROM før 31 uger ved herpesudbrud. Studiet begrænses ved dets størrelse med deraf usikre estimater. Yderligere bemærkes at PPROM behandlingen i studieperioden adskiller sig væsentligt fra nutidige rekommandationer, herunder fx administration af antibiotika og lungemodnende steroid. Ud over Majors studie foreligger kun én case serie omhandlende 3 forløb med PPROM og recidiverende HSV konstateret i GA 29-33. Alle cases blev håndteret ekspekterende uden aciclovir behandling, og der var ingen tilfælde med neonatal HSV⁴⁸. Ehsanipoor *et al.* anbefaler på baggrund af lav risiko for vertikal transmission at ekspektere til GA 32-34 under samtidig behandling med aciclovir. Patienterne skal derudover følge vanlige regime ved PPROM⁴⁶.

Internationale guidelines

Ved PPROM og recidiverende herpes genitalis vurderer RCOG smitterisikoen lav og tilråder afventende tilgang indtil GA 34 samt tbl aciclovir 400 mg x 3. Efter GA 34 håndtering som vanlig PPROM. I overensstemmelse med RCOG støtter ACOG ekspekterende tilgang ved PPROM og recidiverende herpes genitalis, og både ACOG og SOGC tilråder antiviral profylakse til fødsel. European Guidelines for the management of genital herpes og Center

for Disease Control and Prevention (CDC Prevention) forholder sig ikke til håndtering af PPROM og recidiverende herpes genitalis.

Rekommandation

I tråd med internationale guidelines kan man ved PPROM og recidiverende genital herpes før GA 34 afvente forløsning mhp. forlængelse af graviditeten. Der tilrådes antiviral profylakse ved ekspekterende behandling. Varigheden af denne behandling må afhænge af gestationsalderen.

(Rekommendationsgrad √)

Forebyggelse af smitte under graviditet

Baggrund

Personer med tidligere genital herpes kan have asymptomatisk recidiv med virus udskillelse. Hvis den gravides partner har herpes genitalis, kan gravide uden tidligere infektion tilbydes serologisk test for at få kendskab til HSV status og vurdere hvorvidt partner skal være ekstra opmærksomhed på at undgå smitte i graviditeten.

Antiviral profylakse af seronegativ gravid med seropositiv partner

I et RCT fra 2004 inkluderedes 1484 immunkompetente, heteroseksuelle monogame par, hvor en af parterne var hhv HSV-2 seropositiv og HSV-2 seronegativ. Corey *et al.* viste at tbl. valacyclovir 500 mg dagligt, reducerede risikoen for herpes genitalis reaktivering og transmission ved symptomatisk og asymptomatisk infektion til den seronegative partner⁴⁹.

Evidensgrad 1b

Anvendelse af kondom

Brug af kondom og sikkerhed i forhold til at minimere seksuel transmission af herpes genitalis. Korrekt og konsekvent anvendelse af kondom kan reducere, men ikke eliminere, risikoen for transmission af herpes genitalis^{50,51}.

Rekommandationer vedrørende forebyggelse af smitte under graviditet

- Gravide skal ved 1.svangreundersøgelse have optaget anamnese vedr. om hun selv eller hendes partner har herpes genitalis.
- Gravide, hvis partner har herpes genitalis, men som ikke selv har en anamnese med herpes genitalis bør rådgives mhp. at reducere risikoen for smitte under graviditet og dermed risiko for smitte af barnet.
- Rådgivningen bør inkludere anbefaling om
 - anvendelse af kondom, særligt i 3.trimester,
 - undladelse af sex ved genital herpes udbrud samt generelt i de sidste 6 uger af graviditeten
- Endvidere skal der rådgives om risikoen for smitte med HSV-1 ved oral sex, som især i 3. trimester, bør undlades såfremt partner har kendt eller mistænkt herpes.
- Forældre, pårørende og personale med aktiv oral herpes infektion bør undgå direkte kontakt mellem læsionen og det nyfødte barn.
- Screening med undersøgelse af typespecifikke antistoffer mhp. identificering af ubeskyttede gravide er vurderet ikke at være cost-effective.
- Kontinuerlig supprimerende antiviral behandling er vist at nedsætte virusudskillelse og smitte af seronegativ partner, men der foreligger ikke studier der specifikt belyser risikoen for at en mandlig partner transmitterer HSV til en gravid kvindelig partner.

Patientinformationsmateriale

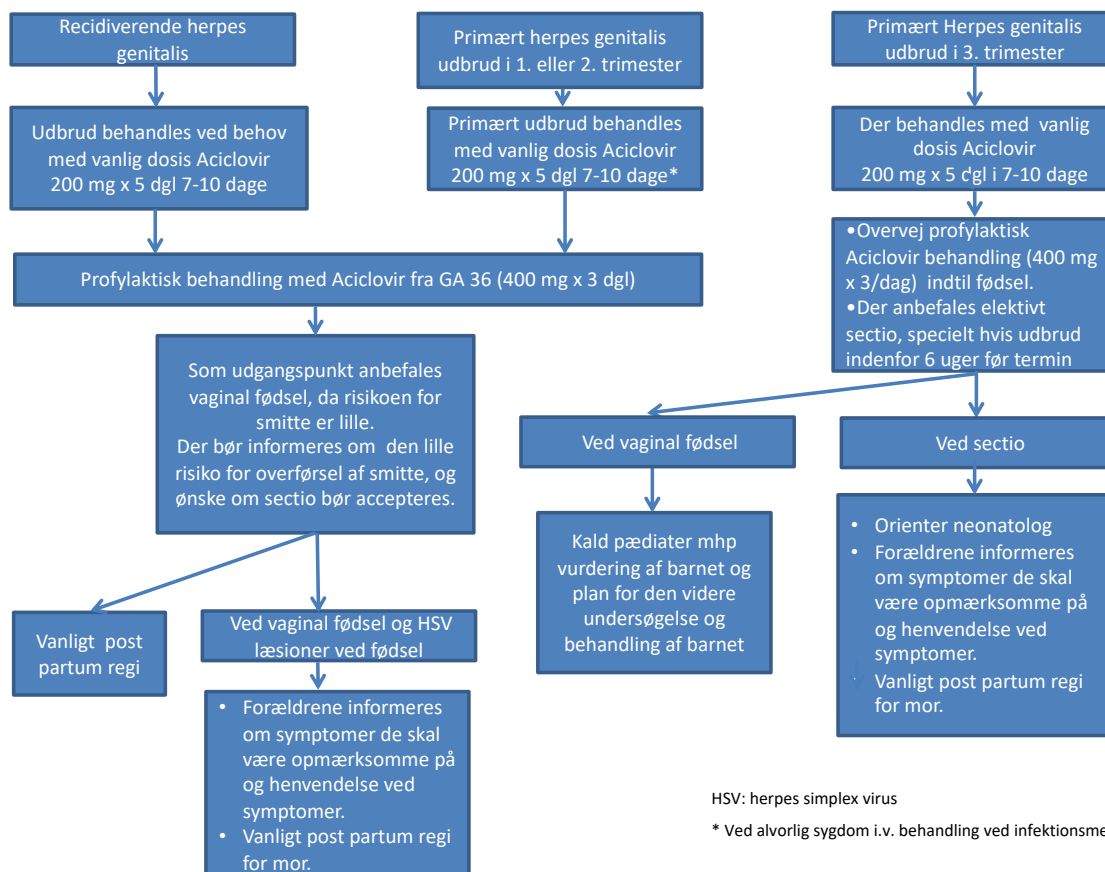
<https://www.sundhed.dk/borger/patienthaandbogen/graviditet/sygdomme/infektioner-i-graviditeten/herpes-i-graviditeten/>

Implementering:

Involvering af praktiserende læger mhp. identifikation af gravide med recidiverende herpes og gravide der er i risiko for at blive smittet af deres partner under graviditeten.

Appendiks 1:

Algoritme for behandling af herpes genitalis i graviditeten



Litteratursøgning vedr. forløsningsmåde:

PubMed/MEDLINE til 2017, engelsksprogede studier medtaget.

Søgestreng: ("Herpes Simplex"[Mesh] OR "Herpes Genitalis"[Mesh] OR "Herpesvirus 2, Human"[Mesh] OR "Herpesvirus 1, Human"[Mesh] OR HSV OR "herpes simplex") AND ("Delivery, Obstetric"[Mesh] OR ("Live Birth"[Mesh]) OR "Parturition"[Mesh] OR "Pregnancy Outcome"[Mesh] OR section OR birth OR "vaginal delivery")

Enkelte studier blev ikke identificeret ved ovenstående søgning. Disse blev identificeret ved en frissøgning på ny litteratur og ved gennemgang af reference lister.

Litteratursøgning vedr. PPRM og herpes genitalis:

PubMed til 2017, engelsksprogede studier medtaget.

Søgestreng: (((("Live Birth"[Mesh]) OR ("Delivery, Obstetric"[Mesh]) OR ("Parturition"[Mesh]) OR ("Pregnancy"[Mesh]) OR birth OR pregnancy)) AND (((("Herpes Simplex"[Mesh]) OR ("Herpes Genitalis"[Mesh]) OR ("Herpesvirus 2, Human"[Mesh]) OR ("Herpesvirus 1, Human"[Mesh]) OR HSV OR "herpes simplex")))) AND "Fetal Membranes, Premature Rupture"[Mesh]

Referenceliste

1. Looker KJ, Magaret AS, Turner KM, Vickerman P, Gottlieb SL, Newman LM. Global estimates of prevalent and incident herpes simplex virus type 2 infections in 2012. *PloS one*. 2015;10(1):e114989.
2. Sundhedsstyrelsen. Anbefaling om forebyggelse, diagnose og behandling af seksuelt overførbare infektioner. <https://www.sst.dk/da/nyheder/2015/~~/media/9881BB0E837B41DAAE0954A1A8D798B9.ashx> Assessed January 4.
3. Brown Z. Preventing herpes simplex virus transmission to the neonate. *Herpes : the journal of the IHMF*. 2004;11 Suppl 3:175a-186a.
4. Fonnest G, de la Fuente Fonnest I, Weber T. Neonatal herpes in Denmark 1977-1991. *Acta obstetricia et gynecologica Scandinavica*. 1997;76(4):355-358.
5. Brown ZA, Benedetti J, Ashley R, et al. Neonatal herpes simplex virus infection in relation to asymptomatic maternal infection at the time of labor. *The New England journal of medicine*. 1991;324(18):1247-1252.
6. Brown ZA, Wald A, Morrow RA, Selke S, Zeh J, Corey L. Effect of serologic status and cesarean delivery on transmission rates of herpes simplex virus from mother to infant. *Jama*. 2003;289(2):203-209.
7. Prober CG, Sullender WM, Yasukawa LL, Au DS, Yeager AS, Arvin AM. Low risk of herpes simplex virus infections in neonates exposed to the virus at the time of vaginal delivery to mothers with recurrent genital herpes simplex virus infections. *The New England journal of medicine*. 1987;316(5):240-244.
8. Vasileiadis GT, Roukema HW, Romano W, Walton JC, Gagnon R. Intrauterine herpes simplex infection. *American journal of perinatology*. 2003;20(2):55-58.
9. Tookey P, Peckham CS. Neonatal herpes simplex virus infection in the British Isles. *Paediatric and perinatal epidemiology*. 1996;10(4):432-442.
10. British Paediatric Surveillance Unit. BPSU 21st Annual Report 2006-2007. London: British Paediatric Surveillance Unit/Royal College of Paediatrics and Child Health; 2007.
11. Diguët A, Patrier S, Eurin D, et al. Prenatal diagnosis of an exceptional intrauterine herpes simplex type 1 infection. *Prenatal diagnosis*. 2006;26(2):154-157.
12. Pasternak B, Hviid A. Use of acyclovir, valacyclovir, and famciclovir in the first trimester of pregnancy and the risk of birth defects. *Jama*. 2010;304(8):859-866.
13. Moore HL, Jr., Szczech GM, Rodwell DE, Kapp RW, Jr., de Miranda P, Tucker WE, Jr. Preclinical toxicology studies with acyclovir: teratologic, reproductive and neonatal tests. *Fundamental and applied toxicology : official journal of the Society of Toxicology*. 1983;3(6):560-568.
14. Frenkel LM, Brown ZA, Bryson YJ, et al. Pharmacokinetics of acyclovir in the term human pregnancy and neonate. *American journal of obstetrics and gynecology*. 1991;164(2):569-576.
15. Stone KM, Reiff-Eldridge R, White AD, et al. Pregnancy outcomes following systemic prenatal acyclovir exposure: Conclusions from the international acyclovir pregnancy registry, 1984-1999. *Birth defects research Part A, Clinical and molecular teratology*. 2004;70(4):201-207.
16. GlaxoSmithKline ApravprRtpnGW.
17. <https://www.uptodate.com/>.

18. Gupta R, Wald A. Genital herpes: antiviral therapy for symptom relief and prevention of transmission. *Expert opinion on pharmacotherapy*. 2006;7(6):665-675.
19. Centers for Disease Control and Prevention. Sexually Transmitted Diseases Treatment Guidelines.
20. Kimberlin DF, Weller S, Whitley RJ, et al. Pharmacokinetics of oral valacyclovir and acyclovir in late pregnancy. *American journal of obstetrics and gynecology*. 1998;179(4):846-851.
21. Braig S, Luton D, Sibony O, et al. Acyclovir prophylaxis in late pregnancy prevents recurrent genital herpes and viral shedding. *European journal of obstetrics, gynecology, and reproductive biology*. 2001;96(1):55-58.
22. Brocklehurst P, Kinghorn G, Carney O, et al. A randomised placebo controlled trial of suppressive acyclovir in late pregnancy in women with recurrent genital herpes infection. *British journal of obstetrics and gynaecology*. 1998;105(3):275-280.
23. Scott LL, Hollier LM, McIntire D, Sanchez PJ, Jackson GL, Wendel GD, Jr. Acyclovir suppression to prevent recurrent genital herpes at delivery. *Infectious diseases in obstetrics and gynecology*. 2002;10(2):71-77.
24. Scott LL, Sanchez PJ, Jackson GL, Zeray F, Wendel GD, Jr. Acyclovir suppression to prevent cesarean delivery after first-episode genital herpes. *Obstetrics and gynecology*. 1996;87(1):69-73.
25. Watts DH, Brown ZA, Money D, et al. A double-blind, randomized, placebo-controlled trial of acyclovir in late pregnancy for the reduction of herpes simplex virus shedding and cesarean delivery. *American journal of obstetrics and gynecology*. 2003;188(3):836-843.
26. Andrews WW, Kimberlin DF, Whitley R, Cliver S, Ramsey PS, Deeter R. Valacyclovir therapy to reduce recurrent genital herpes in pregnant women. *American journal of obstetrics and gynecology*. 2006;194(3):774-781.
27. Sheffield JS, Hill JB, Hollier LM, et al. Valacyclovir prophylaxis to prevent recurrent herpes at delivery: a randomized clinical trial. *Obstetrics and gynecology*. 2006;108(1):141-147.
28. Hollier LM, Wendel GD. Third trimester antiviral prophylaxis for preventing maternal genital herpes simplex virus (HSV) recurrences and neonatal infection. *The Cochrane database of systematic reviews*. 2008(1):Cd004946.
29. Sundhedsstyrelsen. Anbefaling om forebyggelse dobasoiwsddnmBEBDAADBAAJ, 2018.
30. Corey L, Wald A. Maternal and neonatal herpes simplex virus infections. *The New England journal of medicine*. 2009;361(14):1376-1385.
31. Kimberlin DW. Herpes simplex virus infections in neonates and early childhood. *Seminars in pediatric infectious diseases*. 2005;16(4):271-281.
32. Brown ZA, Selke S, Zeh J, et al. The acquisition of herpes simplex virus during pregnancy. *The New England journal of medicine*. 1997;337(8):509-515.
33. Hensleigh PA, Andrews WW, Brown Z, Greenspoon J, Yasukawa L, Prober CG. Genital herpes during pregnancy: inability to distinguish primary and recurrent infections clinically. *Obstetrics and gynecology*. 1997;89(6):891-895.
34. Patel R, Kennedy OJ, Clarke E, et al. 2017 European guidelines for the management of genital herpes. *International journal of STD & AIDS*. 2017;28(14):1366-1379.
35. pregnancy UGhsvia.
36. Westhoff GL, Little SE, Caughey AB. Herpes simplex virus and pregnancy: a review of the management of antenatal and peripartum herpes infections. *Obstetrical & gynecological survey*. 2011;66(10):629-638.
37. Randolph AG, Washington AE, Prober CG. Cesarean delivery for women presenting with genital herpes lesions. Efficacy, risks, and costs. *Jama*. 1993;270(1):77-82.

38. ACOG Practice Bulletin. Clinical management guidelines for obstetrician-gynecologists. No. 82 June 2007. Management of herpes in pregnancy. *Obstetrics and gynecology*. 2007;109(6):1489-1498.
39. Parvey LS, Ch'ien LT. Neonatal herpes simplex virus infection introduced by fetal-monitor scalp electrodes. *Pediatrics*. 1980;65(6):1150-1153.
40. Gardella C, Brown Z. Prevention of neonatal herpes. *BJOG : an international journal of obstetrics and gynaecology*. 2011;118(2):187-192.
41. Forsgren M. Genital herpes simplex virus infection and incidence of neonatal disease in Sweden. *Scandinavian journal of infectious diseases Supplementum*. 1990;69:37-41.
42. Patrick DM, Dawar M, Cook DA, Kraiden M, Ng HC, Rekart ML. Antenatal seroprevalence of herpes simplex virus type 2 (HSV-2) in Canadian women: HSV-2 prevalence increases throughout the reproductive years. *Sexually transmitted diseases*. 2001;28(7):424-428.
43. Dalton A, Grivell R. Primary Genital Herpes Simplex Virus Type I in Preterm Prelabour Rupture of Membranes at 30 Weeks' Gestation. *Case reports in obstetrics and gynecology*. 2015;2015:198547.
44. Dietrich YM, Napolitano PG. Acyclovir treatment of primary herpes in pregnancy complicated by second trimester preterm premature rupture of membranes with term delivery: case report. *American journal of perinatology*. 2002;19(5):235-238.
45. Utley K, Bromberger P, Wagner L, Schneider H. Management of primary herpes in pregnancy complicated by ruptured membranes and extreme prematurity: case report. *Obstetrics and gynecology*. 1987;69(3 Pt 2):471-473.
46. Ehsanipoor RM, Major CA. Herpes simplex and HIV infections and preterm PROM. *Clinical obstetrics and gynecology*. 2011;54(2):330-336.
47. Major CA, Towers CV, Lewis DF, Garite TJ. Expectant management of preterm premature rupture of membranes complicated by active recurrent genital herpes. *American journal of obstetrics and gynecology*. 2003;188(6):1551-1554; discussion 1554-1555.
48. Ray DA, Evans AT, Elliott JP, Freeman RK. Maternal herpes infection complicated by prolonged premature rupture of membranes. *American journal of perinatology*. 1985;2(2):96-100.
49. Corey L, Wald A, Patel R, et al. Once-daily valacyclovir to reduce the risk of transmission of genital herpes. *The New England journal of medicine*. 2004;350(1):11-20.
50. Martin ET, Krantz E, Gottlieb SL, et al. A pooled analysis of the effect of condoms in preventing HSV-2 acquisition. *Archives of internal medicine*. 2009;169(13):1233-1240.
51. Stanaway JD, Wald A, Martin ET, Gottlieb SL, Magaret AS. Case-crossover analysis of condom use and herpes simplex virus type 2 acquisition. *Sexually transmitted diseases*. 2012;39(5):388-393.